Anwendung festsitzender Aufbisse aus lichthärtendem Acrylat als unterstützende Maßnahme in schwierigen Behandlungssituationen

Autor: Dr. Gerhard Schillai

Kontakt: KFO-Praxis Heinrichsdamm 7, 96047 Bamberg ● www.dr-schillai.de ● mobil: 0151/518 222 27

Problemstellung: Bei der Behandlung bestimmter kieferorthopädischer Anomalien treten häufig störende okklusale Interferenzen auf. Diese unerwünschten intermaxillären Kontakte können einerseits durch antagonistische Zähne, andererseits aber auch erst durch die zur Behandlung eingesetzte Apparatur hervorgerufen werden. Typische Beispiele sind der frontale und der seitliche Kreuzbiss sowie der seitliche Scherenbiss (Nonokklusion). Bei gleichzeitiger Elongation der betroffenen Zähne kommt es zu einer Verriegelung des Fehlbisses. Die Überstellung der Zähne wird erschwert, verzögert oder verhindert, weil die okklusalen Beziehungen und Kaukräfte dem entgegenwirken. Es kommt zum Jiggling mit parodontaler Traumatisierung.

Bei der Bewegung von Zähnen in mesio-distaler Richtung können ähnliche Probleme auftreten, wenn dabei Höcker überstellt werden müssen, zum Beispiel bei der Behandlung eines Distalbisses von mehr als einer halben Prämolarenbreite. Solange die Höcker nicht sicher überstellt sind, neigt die Verzahnung zum Rezidiv.

Unerwünschte und schädliche Interferenzen mit der kieferorthopädischen Apparatur treten am häufigsten beim Tiefbiss auf, wenn die oberen Schneidezähne wegen der vertikalen Überlappung auf die unteren Brackets treffen. Aber auch im Seitenzahngebiet sind derartige Probleme nicht selten.

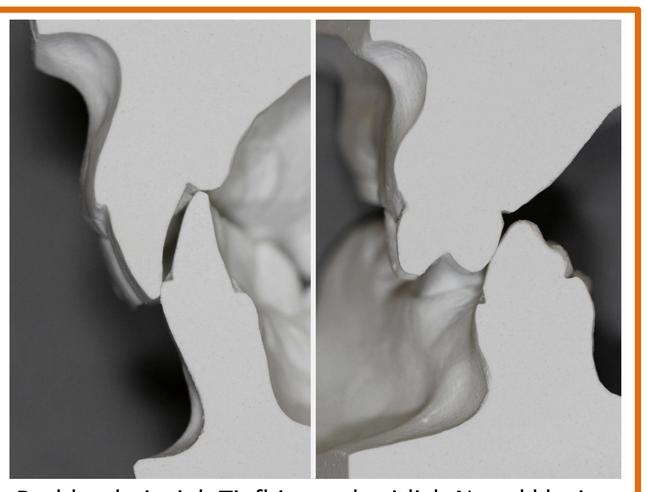

Problembeispiel: Tiefbiss und seitlich Nonokklusion

Stand der Technik: Zur Überwindung dieser Schwierigkeiten wurden bereits zahlreiche Maßnahmen und Strategien vorgeschlagen: Herausnehmbare und festsitzende Aufbisse aus verschiedensten Materialien wie Kunststoffen, Compositen, Gummi, Glasionomerzement und Metall. Direkt oder indirekt hergestellt, werden diese auf die Front- oder Seitenzähne aufgebracht und dadurch der Biss gesperrt. Auf die damit verbundenen Probleme und Risiken soll hier nicht im Einzelnen eingegangen werden. Ausdrücklich gewarnt sei vor der Verwendung von Compositen. Diese können auf den Antagonisten äußerst abrasiv wirken, weil die darin enthaltenen Füllkörper immer wieder neu hervortreten, während die organische Matrix abgetragen wird. Die dann breccienartige Oberflächenstruktur ist auf der rasterelektronenmikroskopischen Aufnahme (REM Univ. Marburg, im Auftrag des Autors) deutlich zu erkennen.



Breccienartige Oberflächenstruktur mit hervortretenden Füllkörpern bei okklusalem Aufbiss aus Composite nach längerer Tragezeit im REM.

Innovative Problemlösung und Behandlungstechnik: Bei Verwendung von methylmetacrylatmonomerfreiem photopolymerisierbarem modifiziertem Urethandimetacrylat (kurz: lichthärtendes Acrylat) lassen sich festsitzende Aufbisse herstellen, sodass sich die okklusal einwirkenden Kaukräfte bei geschickter Gestaltung von Anfang an positiv in die gewünschte Richtung und nicht dem Behandlungsziel entgegen auswirken. Nach vollständiger Entfernung des Biofilms (Anfärben, Airflow mit Glycin) und Konditionierung des Zahnschmelzes wird das zähfließende Material mit Sonde oder Spatel aufgetragen und schichtweise polymerisiert. Anschließend werden die Aufbisse mit Hartmetallfinierer und Gummipolierer sorgfältig okklusal ausgearbeitet, unter Schaffung geeigneter Schrägflächen (schiefer Ebenen). In der Regel werden mehrere Aufbisse benötigt, damit beidseitig anterior und posterior ein ausgeglichener Aufbiss entsteht. Zu intrudierende Zähne erhalten einen leichten Frühkontakt. Deswegen dürfen beim frontalen Tiefbiss Aufbisse niemals nur bei den Molaren aufgebracht werden! Die Aufbisse werden in den Folgesitzungen nachjustiert, bis sie ganz entfernt werden können.

Herstellung: Nach Säuberung (Anfärben, Airflow/Glycin) schichtweise Applikation und Ausarbeitung nach Lichthärtung.

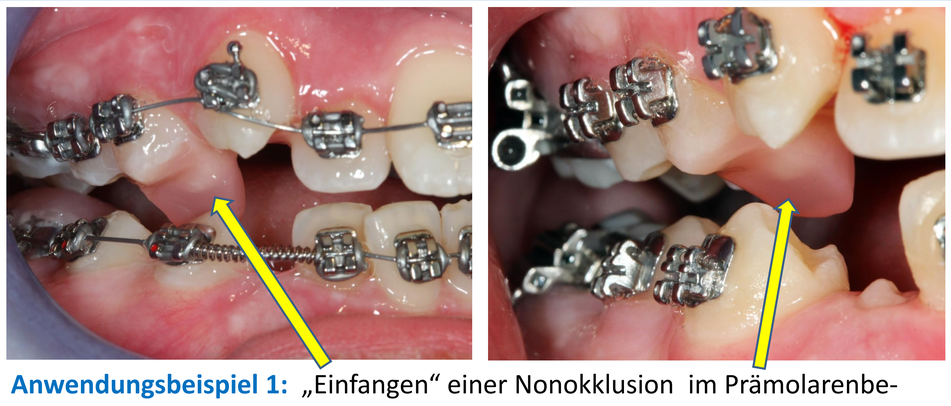

Anwendungsbeispiel 1: „Einfangen" einer Nonokklusion im Prämolarenbereich durch Aufbiss mit palatinaler Extension und schiefer Ebene, die sukzessive nachjustiert wird.

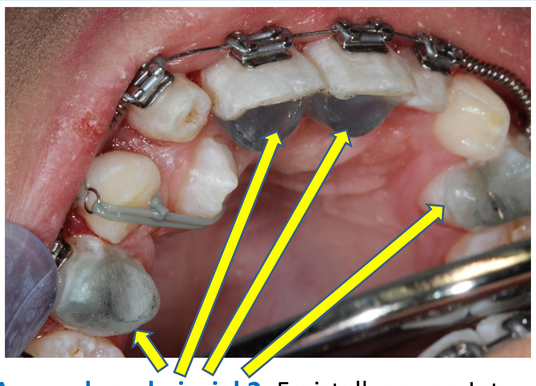

Anwendungsbeispiel 2: Freistellung von Interferenzen und Bisslagensicherung durch frontale und seitliche Aufbisse mit Gestaltung geeigneter schiefer Ebenen.

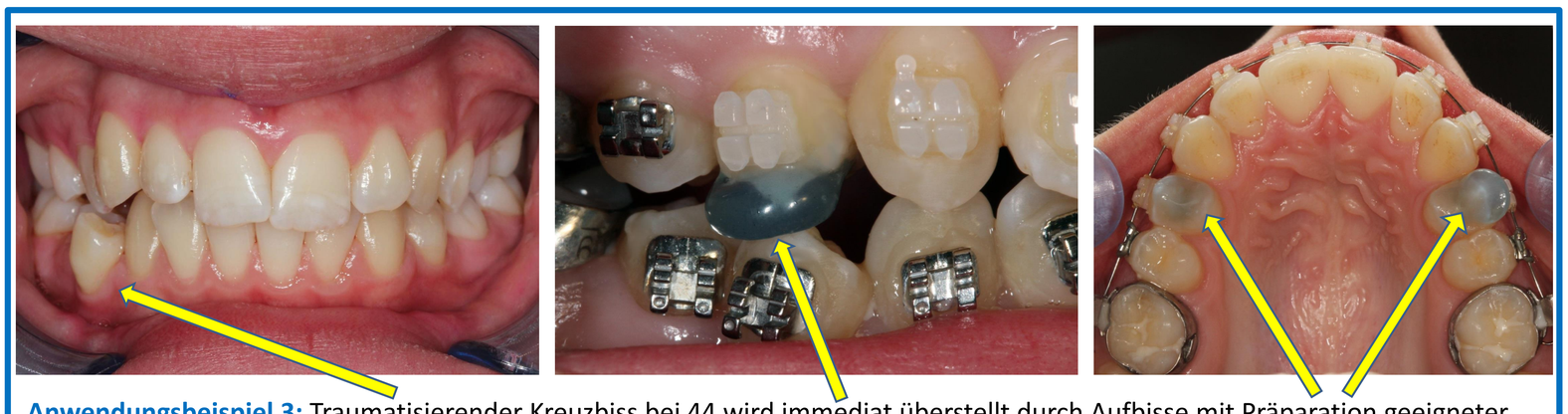

Anwendungsbeispiel 3: Traumatisierender Kreuzbiss bei 44 wird immediat überstellt durch Aufbisse mit Präparation geeigneter schiefer Ebenen.

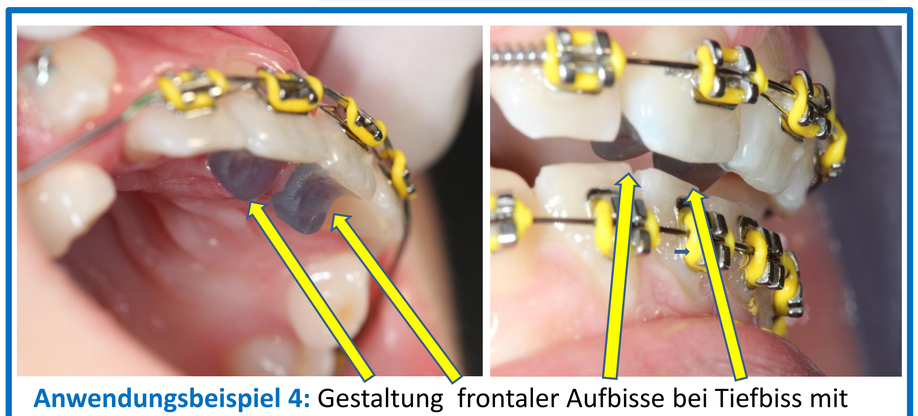

Anwendungsbeispiel 4: Gestaltung frontaler Aufbisse bei Tiefbiss mit leichter Cl.II-Situation. Bei diesen Fällen niemals nur seitliche Aufbisse, wegen drohender Kippung der Okklusionsebene!

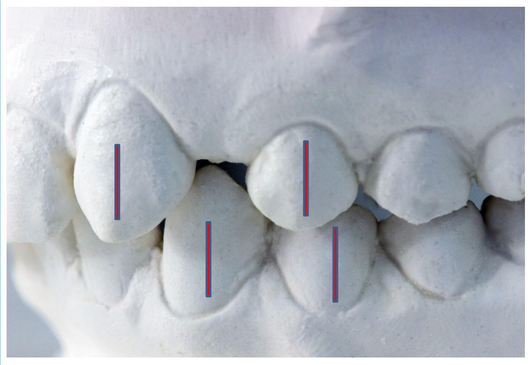

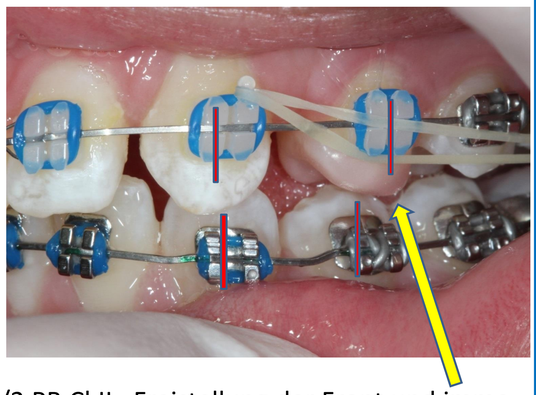

Anwendungsbeispiel 5: Tiefbiss, mehr als 1/2 PB Cl.II: Freistellung der Front und immediate Höckerüberstellung durch Aufbiss, dadurch MARA-Effekt (für die auf Douglas Toll zurückgehende mandibular advancement and repositioning appliance).

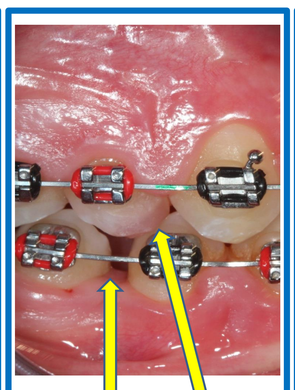

Dentaler Effekt macht sich gelegentlich durch Lückenbildung bemerkbar.

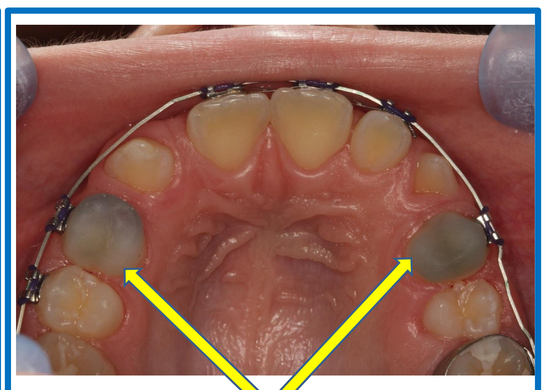

Anwendungsbeispiel 6: Differentielle Höckerüberstellung bei einseitigem Lückenschluss (12) mit Mesialisierungs- bzw. Distalisierungseffekt durch entsprechende Gestaltung der Aufbisse (schiefe Ebene bei 14 nach distal, bei 24 nach mesial abfallend).

Anwendungsbeispiel 7: Bei ankylotischem 75 mit Infraokklusion kann Elongation der Antagonisten durch Acrylataufbiss gefahrlos und sicher verhindert werden.

Schlussfolgerungen: Festsitzende Aufbisse erfordern Kenntnis der Materialeigenschaften und Verständnis der okklusalen Verhältnisse mit den daraus resultierenden funktionellen Kräften. Unter dieser Voraussetzung können diese zu einer atraumatischen und den Fortgang beschleunigenden Behandlungsweise beitragen. Ein immediates „jumping of the bite" (Kingsley) ist in bestimmten Fällen möglich, womit das Konzept der „fixed functional appliance" verwirklicht wird.

Wissenschaftlicher Beitrag als Posterpräsentation zur
87. Jahrestagung der *Deutschen Gesellschaft für Kieferorthopädie e.V.* 2014 in München