copyright by not for publication Quintessenz

Gerhard Schillai

Festsitzende Aufbisse in der Kieferorthopädie

Behandlungsmöglichkeiten und Risikovermeidung mit neuen Materialien und Techniken

Gebhard Schillai
Dr. med. dent.
Heinrichsdamm 7
96047 Bamberg
E-Mail: schillai@dr-schillai.de

INDIZES *Aufbisse, Funktionsflächen, Interferenzen, Nebenwirkungen, lichthärtender Kunststoff*

Festsitzende Aufbisse ermöglichen einen relativ nebenwirkungsfreien und beschleunigten Behandlungsablauf, wenn dabei bestimmte Kautelen beachtet werden. Dabei kommen zahlreiche traditionelle, aber auch innovative Materialien und Herstellungstechniken in Betracht, deren inhärente Risiken sowie Vor- und Nachteile beleuchtet werden. Insbesondere lichthärtende Materialien erlauben neuartige, hier vorgestellte Behandlungsmethoden. Anhand von Fallbeispielen werden erweiterte Anwendungsmöglichkeiten wie die Zusammenführung funktionskieferorthopädischer Behandlungsprinzipien mit der festsitzenden Behandlungstechnik, aber auch zu vermeidende Fehler demonstriert.

■ Einleitung

In der herausnehmbaren Behandlungstechnik werden seit jeher gezielt Aufbisse aus Kunststoff, seltener auch aus Metall oder gummielastischem Material, eingesetzt. Daneben gab es immer wieder Ansätze zur Verwendung festsitzender Aufbisse in Verbindung mit der Multiband- beziehungsweise Multibrackettechnik. Der Bedarf ergibt sich aus dem Bestreben, traumatisierende Interferenzen mit der Behandlungsapparatur zu vermeiden und gleichzeitig geeignete Funktionsflächen zur Beschleunigung des Behandlungsablaufs zu schaffen. Die Erfahrung zeigt jedoch, dass die verwendeten Materialien zum Teil schwer zu verarbeiten sind und unter Umständen mit Risiken und Nebenwirkungen zu rechnen ist. Im Folgenden soll der Stand der Technik dargestellt und über Erfahrungen des Autors sowie Vorschläge zur Weiterentwicklung berichtet werden.

■ Nomenklatur und Literatur

Neben dem Begriff festsitzender Aufbiss sind folgende, weitgehend synonym verwendete Ausdrücke gebräuchlich: Bite Block, Bite Raiser, Bite Turbo, Artikulationsstopp, Bite Bumper, Fixed Bite Plane.

Die unscharfe Nomenklatur mit mehreren koexistierenden Bezeichnungen ist bereits ein Hinweis darauf, dass es sich um einen Gegenstand handelt, der aus der Praxis heraus entstanden ist und überwiegend als Nebensächlichkeit, selten als eigenständiges und ernstzunehmendes Behandlungsmittel wahrgenommen wird. Dementsprechend gibt es außer Fall- und Anwendungsberichten kaum Literatur dazu, die als systematisch wissenschaftlich bezeichnet werden könnte. Allerdings sind einige allgemein materialwissenschaftliche Veröffentlichungen von großer Bedeutung für das Thema. Auf die einzelnen Literaturstellen wird im Folgenden noch verwiesen.

Interessenkonflikt:
Der Autor hat keinerlei kommerzielle Interessen am Verkauf der genannten Materialien oder Geräte und ist nicht an den Herstellerfirmen beteiligt.

Manuskript
Eingang: 25.01.2017
Annahme: 03.02.2017

copyright by not for publication Quintessenz

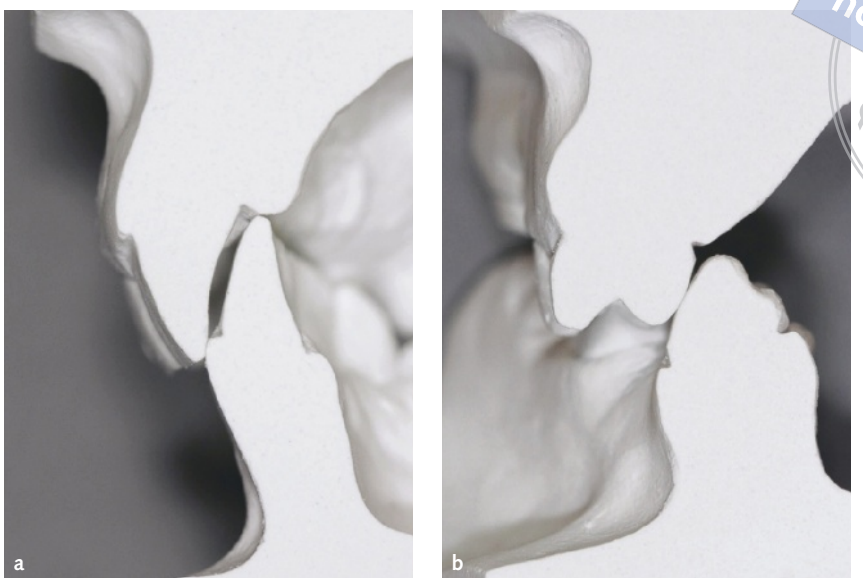

Abb. 1a und b Quergeschnittenes Modellpaar mit Tiefbiss beziehungsweise seitlichem Scherenbiss. Eine festsitzende Behandlungsapparatur ohne gleichzeitige Verwendung festsitzender Aufbisse würde hier Schaden anrichten.

Notwendigkeit festsitzender Aufbisse

Wenn der antike Leitspruch „primum nil nocere, secundum cavere, tertium sanare", also „erstens nicht schaden, zweitens vorsichtig sein, drittens heilen", auch für Kieferorthopäden gilt, dann müssen wir mit der Vermeidung einer möglicherweise traumatisierenden Okklusion durch die Bracketapparatur beginnen. Jeder Behandler, der seine Fälle sorgfältig beobachtet, wird leider schon einmal festgestellt haben, dass es zu funktionellen Interferenzen zwischen Brackets und der antagonistischen Zahnsubstanz kommen kann. Im günstigsten Fall löst sich das Bracket, im weniger günstigen Fall kommt es zu Abrasionen oder gar Absplitterungen am Gegenzahn. Das kann bei Metallbrackets passieren, gewinnt aber zusätzliche Brisanz bei Keramikbrackets, deren Härte, gemessen nach Knoop, um den Faktor neun größer sein kann als diejenige von Edelstahl und Zahnschmelz. Keramikbrackets verursachen signifikant stärkere Schmelzabrasionen am Antagonisten als Edelstahlbrackets[1]. Dieses Problem kann durch geeignete temporäre, festsitzende Aufbisse aus zahnschonendem Material vermieden zu werden.

Des Weiteren sind bestimmte Fallgruppen bekannt, die zum Verharren in der Fehlbisssituation oder gar zur Aggravation neigen, allen möglicherweise ergriffenen Maßnahmen zum Trotz. Dazu zählen der Tiefbiss, der frontale und der seitliche Kreuzbiss und die Nonokklusion (seitlicher Scherenbiss). Zur Veranschaulichung möge ein quer angeschliffenes Modellpaar mit Tiefbiss und seitlichem Scherenbiss dienen (Abb. 1).

Auch Fälle mit falscher Höcker-Fossa-Beziehung in sagittaler (mesiodistaler) Richtung neigen durch die funktionellen Kaukräfte zur Verstetigung und sträuben sich oft gegen die Überstellung. Hier können festsitzende Aufbisse buchstäblich aus der Grube helfen und ein atraumatisches „Jumping of the bite", beispielsweise aus einer Cl.II in eine neutrale Verzahnung, erst ermöglichen.

Wenn es gelingt, nicht bloß „den Biss zu sperren", sondern durch Schaffung geeigneter Funktionsflächen (schiefer Ebenen) den Biss zu führen, wird nicht nur das gefürchtete „Jiggling" vermieden. Die Kugel rollt dann, bildhaft gesprochen, von alleine in die richtige Richtung.

Vor- und Nachteile verschiedener Methoden und Materialien

Die traditionellen Methylmetacrylate, die seit 1936 in der Zahnheilkunde Verwendung finden[2], sind als Material für herausnehmbare Aufbisse gut geeignet und haben sich bewährt. Die Verwendung von Autopolymerisat zur direkten Herstellung festsitzender Aufbisse im Mund ist aber wegen der Monomerfreisetzung infolge des hohen Dampfdrucks nicht ak-

copyright by not for publication Quintessenz



Abb. 2 Rasterelektronenmikroskopische(REM)-Aufnahmen eines entfernten Aufbisses aus Komposit zeigen eine brekzienartige Oberflächenstruktur mit hervortretenden Füllkörpern (REM-Aufnahmen im Auftrag des Autors an der Universität Marburg angefertigt). Am antagonistischen Zahn waren erhebliche Abrasionen entstanden (s. Abb. 3).

zeptabel oder nur ausnahmsweise möglich. Frühere Versuche des Verfassers einer indirekten Herstellung aus Autopolymerisat mit anschließender Zementierung haben sich zwar grundsätzlich als zielführend, aber zugleich als recht umständlich erwiesen.

Können die in der konservierenden Zahnheilkunde verwendeten Komposite für unseren Zweck benutzt werden? In der Tat gibt es zahlreiche dahingehende Empfehlungen und Fallberichte. Hier muss jedoch ausdrücklich zur Vorsicht gemahnt und auf mögliche Risiken hingewiesen werden. In der Praxis hat der Autor wiederholt externe Patienten gesehen, die alio loco Aufbisse aus Komposit bekommen hatten. In fast allen Fällen waren nach kurzer Zeit schwerwiegende Schäden in Form von Abrasionen an der antagonistischen Zahnsubstanz zu beobachten! Wie ist das zu erklären, wo doch heute Komposite massenhaft zum Einsatz kommen? Der wesentliche Unterschied zwischen einer Füllung und einem Aufbiss für kieferorthopädische Zwecke besteht darin, dass eine Füllung für gewöhnlich ohne Frühkontakt in das okklusale Relief eingefügt wird, wohingegen der kieferorthopädische Aufbiss genau das Gegenteil bewirken sollen, nämlich eine Aufhebung der vorhandenen okklusalen Kontaktbeziehungen unter Schaffung temporärer neuer Funktionsflächen. Vorübergehend artikuliert daher die natürliche Zahnsubstanz ausschließlich oder überwiegend mit dem Aufbissmaterial. Das muss sich nicht per se traumatisierend auswirken, führt aber dann unweigerlich zu Problemen, wenn es sich um ein abrasives Material

Abb. 3 Abrasion der antagonistischen Höcker durch Aufbiss aus Komposit (Fall wie in Abb. 2).

handelt. Genau das ist bei Kompositen grundsätzlich der Fall, wenngleich es graduelle Unterschiede geben mag. Per definitionem besteht ein zahnmedizinisches Komposit aus einer organischen (nicht abrasiven) Matrix und anorganischen (potenziell abrasiven) Füllkörpern. Letztere werden nach kurzer Nutzungszeit freigelegt und treten aus der weicheren Matrix hervor, weil diese zuerst abradiert wird. Einzelne Füllkörper brechen heraus. Es treten aber immer wieder neue hervor, sodass ein gefährlicher Schmirgeleffekt mit Selbstschärfung entsteht. Dies zeigt sich auch in einer rasterelektronenmikroskopischen (REM) Aufnahme, welche der Autor von einem getragenen Ausbiss aus Komposit anfertigen ließ, der entfernt wurde (Abb. 2). Am Antagonisten waren an den Höckern ausgeprägte Abrasionen erkennbar (Abb. 3).

copyright by not for publication Quintessenz

Abb. 4 Abrasivitätstest Variante 1. Prüfkörper aus Komposit (links) mit sichtbarem metallischem, durch Scaler erzeugtem Abrieb. Prüfkörper aus ungefülltem Acrylat (rechts) mit Ritzung ohne metallischen Abrieb.

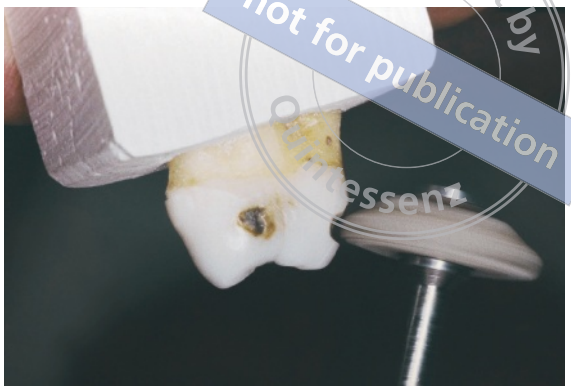

Abb. 5 Abrasivitätstest Variante 2. Aus Komposit gefertigter Schleifkörper demonstriert eindrucksvoll dessen Abrasivität auf Zahnschmelz.

Abb. 6 Bedingt herausnehmbarer konfektionierter Aufbiss: Güray Bite Raiser™ (Bildwiedergabe mit freundlicher Genehmigung der Firma Henry Schein).

Zur Überprüfung der Abrasivwirkung des fraglichen Materials kann man folgenden, in der Praxis leicht anwendbaren zweistufigen Test durchführen: Erstens fertige man einen Prüfkörper an, auf dem man mit einem Scaler einen Abrasivitätstest durchführen kann. Hinterlässt der Versuch einen sichtbaren metallischen Abrieb, dann ist Vorsicht geboten (Abb. 4). Zweitens forme man aus dem Material eine Scheibe mit mittiger Lochbohrung, ähnlich einem Schleifstein. Diese Scheibe montiere man auf ein Mandrell, das sich in ein Technikhandstück spannen lässt. Damit kann man dann an einem vorher eingegipsten Zahn prüfen, in welchem Maße das Material auf den natürlichen Zahnschmelz abrasiv wirkt (Abb. 5).

Bereits 1991 wurde vorgeschlagen, bei einem Tiefbiss palatinal, zur Schaffung eines Aufbisses für die untere Front, auf obere Frontzähne Brackets aus Metall zu kleben[3]. Die Idee entwickelte sich aus der aufkommenden Lingualtechnik. Heute sind speziell für diesen Zweck gefertigte „Artikulationsstopps" aus Stahl im Handel erhältlich. Als Nachteile gelten, dass sie relativ starr sind, eine Individualisierung schwierig ist und die vorgegebenen Schrägflächen oft unzweckmäßig sind. In ähnlicher Form werden konfektionierte Bite Bumper aus Kunststoff (nach Herstellerangabe „Komposit Polymer") angeboten.

Bevor es den Begriff überhaupt gab, wurden bereits Aufbisse geschaffen, indem man absichtlich Zementüberschuss nach dem Zementieren von Bändern beließ, um „den Biss zu sperren". Diese nicht besonders elegante Methode wurde 1996 von Sandler[4] weiterentwickelt, indem er frontale Aufbisse aus Glasionomerzement formte, weil er festgestellt hatte, dass herausnehmbare Aufbisse aus Acrylat nicht ausreichend getragen wurden und beim Patienten Beschwerden hervorriefen. Die Zementaufbisse modellierte er direkt palatinal auf die oberen Frontzähne, wobei die Seitenzähne beim Tiefbiss freigelassen wurden. Sandler bemerkte: „The bite opening will then allow molar eruption without detracting from esthetics or speech". Allerdings stellte bereits er fest, dass es zu Brüchen kommen kann, jedoch erlaube Glasionomerzement eine einfache Reparatur[4]. Aus heutiger Sicht sind Aufbisse aus Zement entweder zu bruchanfällig oder zu wenig grazil.

1999 wurde von Güray ein bedingt (nur vom Behandler) herausnehmbarer, konfektionierter seitlicher Aufbiss aus Metall vorgestellt (Abb. 6), der mit Gummiligaturen an Molarenbändern eingeklinkt werden kann. Die Vorrichtung sollte nur kurzzeitig zum Einsatz kommen, da mit Hygieneproblemen zu

copyright by not for publication Quintessenz

rechnen ist, obwohl vom Erfinder das Gegenteil behauptet wird[5].

Alle bisher vorgestellten Verfahren haben Vor- und Nachteile. Ausgehärtetes Methylmetacrylat ist für Aufbisse zwar geeignet, die Monomerfreisetzung während der Polymerisation bereitet aber Probleme. Komposite sind im Mund angenehm zu verarbeiten, können aber zur Abrasion der Antagonisten führen.

Es stellt sich die Frage, ob man nicht die besseren Hälften der beiden Materialklassen kombinieren kann. Gibt es ein photopolymerisierbares Acrylat oder ein „Komposit" ohne anorganische Füllkörper, also nur aus Matrix bestehend? In der Tat gab es Bestrebungen, solche Materialien herzustellen, die zunächst auf die Entwicklung von lichthärtenden Kunststoffen für laborgefertigte Geräte für kieferorthopädische und prothetische Zwecke abzielten[6,7]. Mehrere Produkteinführungsansätze blieben stecken, weil es nicht gelang, die vom Labortechniker geforderten Eigenschaften bei gleichzeitiger toxikologischer Unbedenklichkeit zu erreichen (mündliche Mitteilung eines namhaften Herstellers an den Verfasser). Schwierigkeiten bereitete die Einstellung geeigneter Verarbeitungskonsistenz sowie der mechanischen Eigenschaften nach der Polymerisation.

1990 kam der lichthärtende Kunststoff Triad Gel (Dentsply International Inc.) auf den Markt. Von Zahntechnikern wurde geäußert, dass die Viskosität der Paste vor der Polymerisation zu gering sei. Nach der Polymerisation wurde die „Elastiziät" als zu gering, die „Festigkeit" als zu hoch kritisiert. Positiv bemerkt wurde für lichthärtende Kunststoffe die wegen des geringeren Dampfdrucks gegenüber herkömmlichem Acrylat minimale Monomerfreisetzung[8]. 2006 wurden von einem Autorenteam mehrere lichthärtende Kunststoffe, darunter einer Variante von Triad Gel, auf die werkstoffkundliche Eignung zur Herstellung herausnehmbarer Aufbissschienen untersucht. Biegefestigkeit, E-Modul und Vickershärte waren bei den lichthärtenden Kunststoffen ähnlich oder gering höher, die Polymerisationsschrumpfung dagegen niedriger als bei den herkömmlichen Autopolymerisaten[9,10]. Die Autoren schlussfolgerten: „Die bisher gewonnenen Ergebnisse bezüglich der Oberflächenhärte deuten darauf hin, dass die lichthärtenden Kunststoffe bei der Herstellung okklusaler Splinte eine Alternative zu den autopolymerisierenden Kunststoffen darstellen können."[10]

2014 wurde mit Orthocryl® LC (Dentaurum, Ispringen) ein für herausnehmbare kieferorthopädische Geräte optimiertes, lichthärtendes Material eingeführt, bei dem der Hersteller bestrebt war, die physikalischen Eigenschaften Biegefestigkeit, E-Modul und Druckfestigkeit an das herkömmliche Autopolymerisat Orthocryl anzugleichen[8].

Das Gel von Orthocryl LC besitzt vor der Polymerisation eine im Vergleich zum Triad Gel etwas höhere Standfestigkeit. Sowohl Triad Gel als auch Orthocryl LC sind geruchfrei und insofern angenehm zu verarbeiten. Über die intraorale Verwendung von Triad Gel für kieferorthopädische Zwecke, auch zur Herstellung von adhäsiven Aufbissen, gibt es schon einige Fallberichte und Veröffentlichungen[11,12].

An dieser Stelle muss ein Sicherheitsaspekt diskutiert werden, der sich aus der Tatsache ergibt, dass Kunststoffe – insbesondere die Monomere, beziehungsweise das aus dem Polymerisat eluierbare Restmonomer – allergisierend und auch zellschädigend wirken können. Letzteres kann in vitro an Zellkulturen durch definierte Testverfahren als zytotoxisches Potenzial bewertet werden und ist bei fast allen in der Zahnheilkunde verwendeten Kunststoffen nachweisbar: Kompositen, Adhäsiven, Versiegelern, Bracketklebern, Kompomeren und lichthärtenden Kunststoffen. Sie alle enthalten in unterschiedlicher Zusammensetzung Methacrylate beziehungsweise die langkettigen Abkömmlinge der Methacrylsäure wie Bisphenol-A-Glycidylmethacrylat (BisGMA) und Urethandimethacrylat (UDMA)[6,12–15]. Da die Sauerstoffinhibitionsschicht besonders kritisch zu sehen ist[8], sollte diese weggeputzt, -poliert oder abgestrahlt werden – bei Verarbeitung im Mund unter Absaugung. Im Falle festsitzender Aufbisse kann gegebenenfalls als risikomindernd angeführt werden, dass diese weder mit einer Dentinwunde in Berührung kommen, wie Komposite, noch flächendeckend der Schleimhaut aufliegen, wie Aufbissschienen oder Plattenapparaturen. Nichtsdestoweniger muss auf zuverlässiger Polymerisation und Verarbeitung bestanden werden. Lichthärtende Kunststoffe, bei denen die Stärke der Sauerstoffinhibitionsschicht mit 25 bis 100 µm angegeben wird, geben nach der Aushärtung aufgrund der Molekülstruktur und wegen des geringeren Dampfdrucks weniger Monomer ab als Autopolymerisate[6,8].

copyright by not for publication Quintessenz

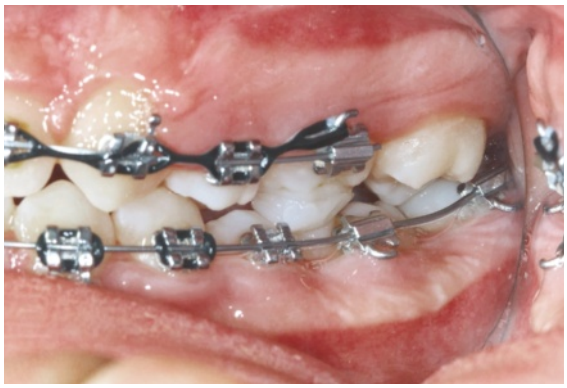

Abb. 7 Wegen Nonokklusion 27/37 wurde ein (mangelhafter) Aufbiss aus Komposit auf 26 angebracht. Als Folge wurde der Antagonist abradiert und intrudiert, 27/37 noch immer in Nonokklusion (Foto bei Erstkontakt mit Patienten aufgenommen; die Behandlung wurde alio loco begonnen).

Abb. 8 Durch Kompositaufbiss (auf 16) am Antagonisten (46) hervorgerufene Höckerabrasionen (gleicher Fall wie in Abb. 7 kontralateral).

Bei neu im Dentalhandel angebotenen Materialkompositionen aus der Gruppe der Kunststoffe, Komposite und Kompomere (Mischung aus Komposit und Glasionomer) ist es ratsam, immer einen Abrasivitätstest durchführen und das Sicherheitsdatenblatt kritisch unter die Lupe nehmen.

Fehler und Fallstricke

Anhand eines erst 2016 dokumentierten, alio loco begonnenen Falls können simultan zwei folgenschwere Fehler demonstriert werden. Die Patientin hatte ursprünglich beidseitig eine Nonokklusion der zweiten Molaren. Zur „Bisssperrung" wurden Aufbisse nur auf den oberen Sechsjahrmolaren (erster Fehler) aus Komposit (zweiter Fehler) angebracht. Die Antagonisten (36 und 46) wurden so schnell abradiert und intrudiert, dass es nicht gelang, zwischenzeitlich die Nonokklusion 17/47 beziehungsweise 27/37 zu überstellen (Abb. 7 und 8). Durch den kumulativen Effekt von Abrasion und Intrusion von Zahn beziehungsweise Gegenzahn sind diese Nebenwirkungen besonders gefährlich. Das Ergebnis war ein seitlich offener Biss bei den Sechsjahrmolaren mit gleichzeitig tief überlappendem Scherenbiss bei den zweiten Molaren und Tiefbiss in der Front. Die Aufbisse hätten erstens aus einem zahnfreundlichen Material (ohne abrasive Füllkörper) und zweitens auf anderen Zähnen angebracht werden müssen. Richtig wäre die Platzierung auf 37, 47 und palatinal auf 11 und 21 gewesen. Bei optimaler Gestaltung der Funktionsflächen hätte es gelingen können, gleichzeitig die zweiten Molaren zu intrudieren und die Nonokklusion zu überstellen.

Generell ist es bei Tiefbissfällen riskant, die Aufbisse nur auf Seitenzähnen anzubringen, weil dann ein Wettlauf mit der Zeit beginnt. Gerade bei diesen Fällen liegt meist eine besonders starke Kaumuskulatur vor – mit der Folge, dass die mit Aufbiss versehenen Zähne und deren Antagonisten besonders schnell intrudiert werden, während die übrigen Zähne sich verlängern. Dann hängt alles davon ab, ob es gelingt, die sich vertikal zu stark überlappenden Frontzähne (Tiefbiss) schnell genug zu intrudieren, sodass die Aufbisse wieder entfernt werden können, bevor der oben geschilderte Effekt die Oberhand gewinnt. Der Patient braucht nur ein- oder zweimal den Termin zu verpassen, und man kommt in eine sehr missliche Lage. Werden hingegen die Aufbisse mit geeigneten Funktionsflächen palatinal auf den oberen Frontzähnen angebracht, so unterstützen die Kaukräfte die Bisshebung. Zusätzliche seitliche Aufbisse, vorzugsweise auf den zweiten Molaren, schaden dann nicht. Aufbisse nur am tiefsten Punkt der Spee-Kurve (meist die Sechsjahrmolaren) sind hingegen extrem kontraproduktiv, weil dadurch die Spee-Kurve verstärkt wird. Wenn Aufbisse solcher Art wegen unerwünschter Nebenwirkungen vorzeitig entfernt werden müssen, kann die Situation schlechter als zuvor sein.

copyright by not for publication Quintessenz

Liegt gleichzeitig mit dem Tiefbiss ein Distalbiss vor, muss vermieden werden, dass die frontalen Aufbisse zu kurz ausfallen. Beißen die unteren Schneidezähne nämlich dorsal davon, wird nicht nur die beabsichtigte Wirkung verfehlt. Durch einen dorsalen Zwangsbiss kann es sogar zu einer Vergrößerung der sagittalen Stufe kommen[16]. Seit Langem ist bekannt, dass die Autorotation der Mandibel (hier durch frontalen Aufbiss) mit einer Veränderung des sagittalen Überbisses verbunden ist. Eine Bisserhöhung mit Rotation im Uhrzeigersinn führt zu einer Vergrößerung der sagittalen Stufe, was schon bei der Betrachtung des Posselt-Keils erkennbar wird. Daher fallen frontale Aufbisse meist länger aus, als ursprünglich erwartet. Der Sachverhalt ist in Abbildung 9 grafisch dargestellt.

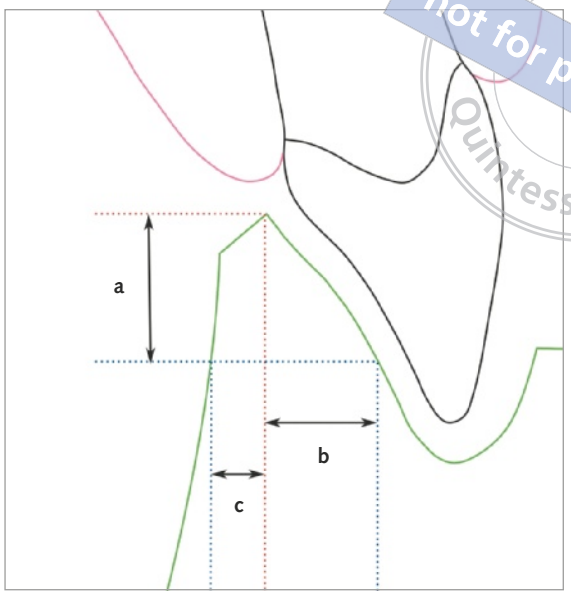

Abb. 9 Posselt-Diagramm (Ausschnitt, grün) bei einem Fall mit Tiefbiss und distaler Bisslage. Bei einer Bisserhöhung um a reicht die Länge b (Erwartungswert) für einen frontalen Aufbiss nicht aus. Um einen dorsalen Zwangsbiss sicher zu vermeiden, muss die Länge b + c betragen (vgl. auch Abb. 20). In umgekehrter Weise macht sich dieser Effekt der mandibulären Autorotation beim frontalen Kreuzbiss bemerkbar (vgl. Abb. 21).

Vorschläge zur Weiterentwicklung der Behandlungstechnik

Die zur Verfügung stehenden Materialien können mit verschiedenen Methoden der Verarbeitung und Formgebung kombiniert werden. Festsitzende Aufbisse lassen sich entweder freihändig direkt im Mund modellieren und aushärten oder indirekt im Labor herstellen und anschließend intraoral adhäsiv befestigen oder zementieren. Zusätzlich gibt es vorgefertigte Formgebungshilfen (mini moulds) zu kaufen, die mit dem gewählten Material beschickt werden können, welches anschließend mit Licht ausgehärtet wird. Damit kann man sowohl bei der direkten als auch bei der indirekten Herstellung eine Ausgangsform erhalten, die aber immer additiv oder subtraktiv nachbearbeitet werden muss.

Für alle Verfahren gilt: Ein qualitativ hochwertiges Ergebnis bei der adhäsiven Befestigung am Zahn kann nur erwartet werden, wenn vor dem Ätzen mit Phosphorsäure die Schmierschicht (smear layer) komplett entfernt wird. Nach Meinung des Autors sind dazu zur Kontrolle ein Anfärben des bakteriellen Biofilms und dessen komplette Entfernung durch Abstrahlen mit einem zahnschonenden Pulver-Wasser-Gemisch (Glycin oder Erythritol) unerlässlich.

Aufbisse sollten möglichst sofort mit der Multiband- beziehungsweise Multibracketapparatur angebracht werden, nicht erst in einer späteren Sitzung, damit die Entwicklung von Anfang an möglichst nebenwirkungsfrei in die gewünschte Richtung verläuft.

Die Funktionsflächen erfordern regelmäßige Kontrollen und nach Maßgabe des Behandlungsfortschritts additive oder subtraktive Adjustierung, bis zur vollständigen Entfernung.

Für die indirekte Herstellung von Aufbissen auf einem Gipsmodell ist Orthocryl LC (Abb. 10) wegen seiner hohen Standfestigkeit gut geeignet. Bei problematischen Fällen kann die Aufbisssituation im Artikulator mit Gegenkiefermodell simuliert werden. Die Übertragung und Zementierung oder Verklebung im Mund ist schwierig. Bei der Positionierung kann eine Übertragungsschablone helfen, ähnlich wie beim indirekten Kleben von Brackets. Zur Befestigung im Mund sind lichthärtende Bandzemente (Kompomere) geeignet. Ein farblicher Kontrast zum Zahn erleichtert die Kontrolle und die spätere Entfernung.

Der Verfasser hat außerdem folgendes indirektes Herstellungsverfahren für festsitzende Aufbisse erprobt und für geeignet befunden: Die Aufbisse werden zunächst auf Modellen im Artikulator unter Verwendung eines Aufwachsinstruments nach Thomas aus Wachs hergestellt. Die Funktionsflächen können so optimal modelliert und überprüft werden. Darüber wird aus transparentem Silikon ein Schlüssel hergestellt. Danach kann das Wachs abgeschmolzen und entfernt werden. Nun wird der transparente Si-

copyright by not for publication Quintessenz

Abb.10 Orthocryl® LC: Vor der Polymerisation relativ standfestes Gel.

Abb. 11 Triad® Gel: Vor der Polymerisation ein zähfließendes Gel.

Abb. 12 Lichthärtender Kunststoff wird ziehend modelliert und schichtweise polymerisiert.

Abb. 13 Ausarbeitung mit Hartmetallfinierer.

likonschlüssel mit lichthärtendem Acrylat befüllt und wieder auf das Modell gesetzt. Nach Aushärtung können die Aufbisse entnommen, bearbeitet und wieder reponiert werden. Abschließend wird der Silikonschlüssel so beschnitten, dass er sich gleichzeitig als Transferschlüssel für die Übertragung in den Mund eignet. Die Aufbisse sind dann bereit für die Zementierung mit lichthärtendem Bandzement (Kompomer).

Triad Gel (Abb. 11) ist vor der Polymerisation zähfließend, weniger standfest als Orthocryl LC, was bei bestimmten Anwendungen aber auch von Vorteil sein kann.

Sowohl Orthocryl LC als auch Triad Gel sind von den Herstellern für die Anfertigung von kieferorthopädischen Apparaturen im Labor entwickelt worden. Wenn für adäquate Polymerisation gesorgt wird und die Sauerstoffinhibitionsschicht zuverlässig entfernt werden kann, ist jedoch auch eine direkte Verarbeitung im Mund vertretbar, da die stoffliche Zusammensetzung der organischen Matrix von Kompositen und Adhäsiven gleicht. Ein zusätzliches Adhäsiv, wie bei Kompositen üblich, wird nicht benötigt. Vielmehr kann direkt auf das in gewohnter Weise mit Phosphorsäure geschaffene retentive Ätzmuster schichtweise aufgetragen und polymerisiert werden. Das Gel wird am besten mittels Heidemann-Spatel oder Sonde tropfenförmig aufgetragen und ziehend modelliert (Abb. 12). Insbesondere bei Verwendung von Triad Gel muss man sich die Schwerkraft zu Nutze machen, indem man den Patienten entsprechend positioniert. So kann man zum Beispiel mit etwas Übung am liegenden Patienten palatinal auf oberen Schneidezähnen freihändig direkt Aufbisse modellieren.

In jedem Fall ist die anschließende Ausarbeitung mit Hartmetallfinierern und Gummipolierer von großer Bedeutung (Abb. 13). Zur Markierung der antagonistischen Kontakte wird Hanel-Folie verwendet. Erst wenn sich alles glatt und störungsfrei anfühlt, verlässt der Patient die Praxis. Zähne, die intrudiert werden sollen, dürfen einen leichten Früh-

copyright by not for publication Quintessenz

Abb. 14 Beginnende Elongation 24, 25 bei ankylotisch fixiertem Antagonisten (Milchzahn 75).

Abb. 15 Aufbiss auf 75 mit leichtem Frühkontakt zur Intrusion und Verhinderung weiterer Elongation von 24, 25.

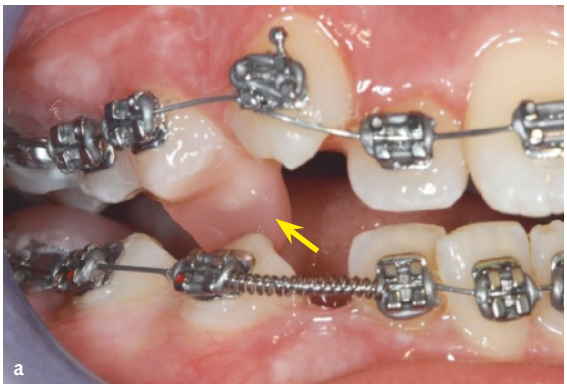

Abb. 16a und b „Einfangen" einer Nonokklusion im Prämolarenbereich durch Aufbiss mit palatinaler Extension und schiefer Ebene, die sukzessive nachjustiert wird.

kontakt aufweisen (Abb. 14 und 15). Ansonsten ist eine Äquilibrierung zwischen anterior, posterior, links und rechts anzustreben. Die Bisserhöhung wird von den Patienten fast immer gut toleriert. Anfangsbeschwerden sind geringer als bei Patienten, die mehr oder weniger unkontrolliert und zufallsabhängig Zahnkontakte mit einer neuen Multiband- oder Multibracketapparatur haben.

Mit festsitzenden Aufbissen kann ein aktives Behandlungselement eingebracht werden, das weit über die einfache „Bisssperrung" hinausgeht. Dazu müssen geeignete Neigungs- oder Funktionsflächen geschaffen werden, über welche die Verzahnung einzelner Zähne oder die gesamte Bisslage beim Zusammenbiss in die gewünschte Richtung beeinflusst und geführt wird – in Zusammenwirkung mit konventionellen Behandlungsmitteln wie elastischen Bögen, Gummizügen, Headgear, Palatinalbogen usw.

Die Abbildungen 16 und 17 zeigen das Prinzip an Beispielen der Nonokklusion, Abbildung 18 bei Kreuzbiss.

Bisslagenabweichungen werden traditionell mit funktionskieferorthopädischen Geräten behandelt. Um den Biss in die gewünschte Richtung zu führen, wird dabei die Kunststoffbasis, beispielsweise eines Aktivators, nach bestimmten Regeln eingeschliffen. Dieses Behandlungsprinzip wird in verschiedenen Varianten seit Langem erfolgreich angewendet, wenn das Gerät zum richtigen Zeitpunkt in der Gebissentwicklung eingesetzt wird und der Patient ausreichend trägt und somit eine ausreichende Compliance gegeben ist. Ist eine dieser beiden Voraussetzungen nicht erfüllt oder wird aus anderen Gründen gleichzeitig eine festsitzende Apparatur benötigt, führt dies zu Bestrebungen nach einer alternativen Vorgehensweise. Das Ergebnis waren unzählige Varianten von „fixed functional appliances", bei denen in Kombination mit einer Multiband- beziehungsweise Multibracketapparatur Hilfsteile eingegliedert werden, welche zeitgleich die Bisslage einstellen sollen. Diese Hilfsteile können elastisch oder starr, herausnehmbar, bedingt herausnehmbar

copyright by not for publication Quintessenz

Abb. 17 Bei einem Fall mit Nonokklusion sämtlicher Prämolaren wurden Aufbisse mit konsolenartigen palatinalen Extensionen angebracht, mit deren Hilfe der Scherenbiss atraumatisch immediat überstellt werden konnte.

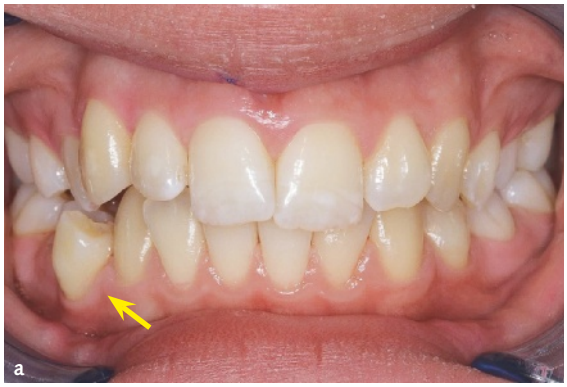

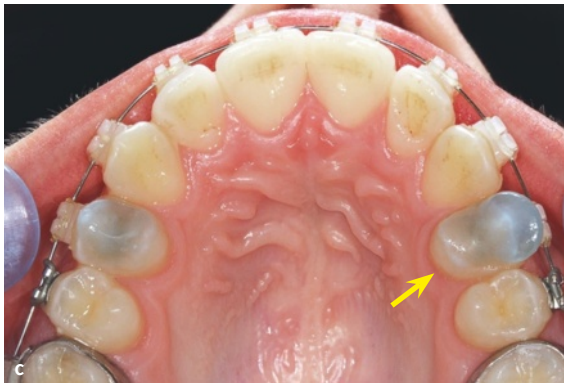

Abb. 18a bis c Kreuzbiss 14/44 wird gleich zu Beginn durch Aufbisse mit Präparation geeigneter schiefer Ebenen atraumatisch überstellt.

oder nicht herausnehmbar sein. Die Bandbreite reicht von Federelementen über die auf D. Toll zurückgehende MARA-Apparatur (mandibular advancement and repositioning appliance) bis hin zum massiv eingreifenden Herbst-Scharnier. Eine vollständige Aufzählung würde an dieser Stelle zu weit führen.

2014 wurde vom Autor bereits eine Zusammenführung der aus der herausnehmbaren Funktionskieferorthopädie (FKO) mit Kunststoffbasis bekannten Prinzipien mit der festsitzenden Behandlungstechnik vorgestellt[11]. Dabei werden an geeigneten Zähnen direkt oder indirekt hergestellte, festsitzende Aufbisse aus einem zahnfreundlichen Material angebracht, welche mittels geeigneter schiefer Ebenen die gesamte Bisslage in die gewünschte Richtung beeinflussen. Innerhalb gewisser Grenzen kann so unmittelbar bis zu einer ganzen Höckerbreite überstellt werden. Die Kunststoffaufbisse bewirken gewissermaßen eine Höckerversetzung, ein immediates „jumping of the bite". Die für das Anbringen der Kunststoffführungselemente geeigneten Zähne müssen fallbezogen ausgewählt werden. In vielen Fällen haben sich dafür die oberen Prämolaren als geeignet erwiesen (Abb. 19). Gleichzeitig können dabei an anderen Zähnen zwecks vertikaler Abstützung und Äquilibrierung auch plane Aufbissflächen angebracht werden. Bei Vorliegen eines

copyright by not for publication Quintessenz

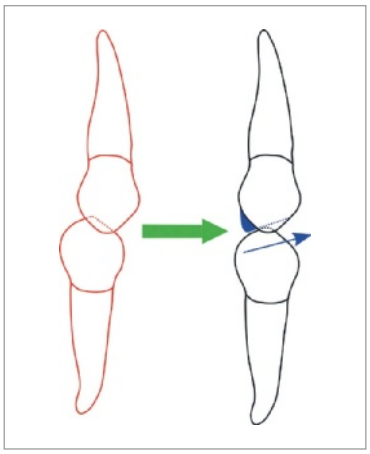

Abb. 19 Prinzip der immediaten Bissüberstellung (jumping of the bite) durch Aufbisse im Schema. Links 1 PB Cl.II, rechts „Höckerversetzung" durch Kunststoffaufbiss (blau angedeutet).

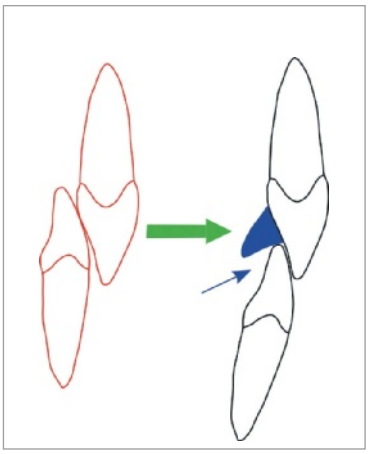

Abb. 20 Frontale Aufbisse können in bestimmten Fällen nicht nur als vertikale Abstützung, sondern gleichzeitig als horizontale Führungselemente gestaltet werden.

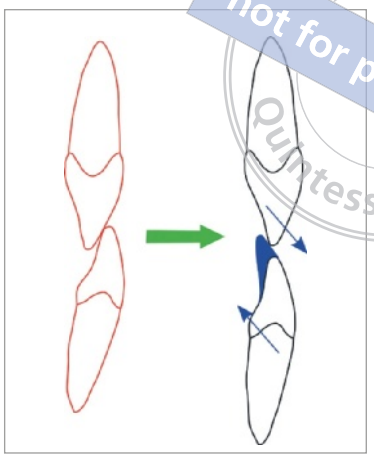

Abb. 21 Bei frontalem Kreuzbiss oder progenem Zwangsbiss können Aufbisse auf unteren Schneidezähnen oder Eckzähnen nützlich sein, zusätzlich zu seitlichen Aufbissen.

Abb. 22 Indirekt aus Orthocryl® LC hergestellte frontale Aufbisse nach Zementierung mit Kompomer, vor Ausarbeitung mit Hartmetallfinierer und Gummipolierer. Distal- und Tiefbiss mit traumatisierendem Schleimhauteinbiss.

Distalbisses in Kombination mit Tiefbiss können auch frontale Aufbisse als Führungselemente, nicht nur als vertikale Aufbissplateaus, gestaltet werden (Abb. 20).

Bei frontalem Kreuzbiss oder progenem Zwangsbiss können manchmal auch Aufbisse auf unteren Schneidezähnen oder Eckzähnen in Verbindung mit seitlichen Aufbissen nützlich sein (Abb. 21). Die Bisserhöhung mit Autorotation der Mandibel bewirkt, dass diese Aufbisse in sagittaler Dimension meist kleiner ausfallen können als ursprünglich erwartet (umgekehrter Effekt wie beim Distalbiss, vgl. Abb. 9).

Ergebnisse

Lichthärtende, ungefüllte – d. h. ohne anorganische Füllkörper – Kunststoffe können zur Herstellung von festsitzenden Aufbissen verwendet werden. Dabei ist sowohl ein direktes (Abb. 12) als auch ein indirektes Verfahren möglich (Abb. 23 bis 28). In beiden Fällen muss zuverlässig polymerisiert und die Sauerstoffinhibitionsschicht sorgfältig entfernt werden, um das zytotoxische Restrisiko zu minimieren, welches bei allen Materialien dieser Klasse, auch bei den massenhaft eingesetzten Kompositen, grundsätzlich nachweisbar ist. In der Praxis sind dem Autor keine gesundheitlichen Nebenwirkungen oder allergische

copyright by not for publication Quintessenz

Abb. 23 Herstellung festsitzender Aufbisse im indirekten Verfahren. Die Wachsmodellation wird anschließend mit transparentem Silikon abgeformt. Mithilfe dieser Abformung können die Kunststoffaufbisse hergestellt werden, welche dann im Mund adhäsiv befestigt werden.

Abb. 24 Im Artikulator aufgewachste frontale und seitliche Aufbisse mit Führungs- bzw. Funktionsflächen bei Distal- und Tiefbiss.



Abb. 25 Detailaufnahme der im Artikulator aufgewachsten frontalen Funktionsflächen bei Tiefbiss.

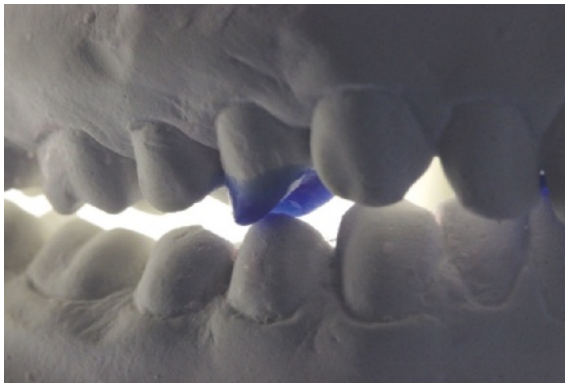

Abb. 26 Detailaufnahme einer im Artikulator aufgewachsten seitlichen Funktionsfläche bei Distalbiss.

Abb. 27 Transparenter Silikonschlüssel vor Ausschmelzen des Wachses.

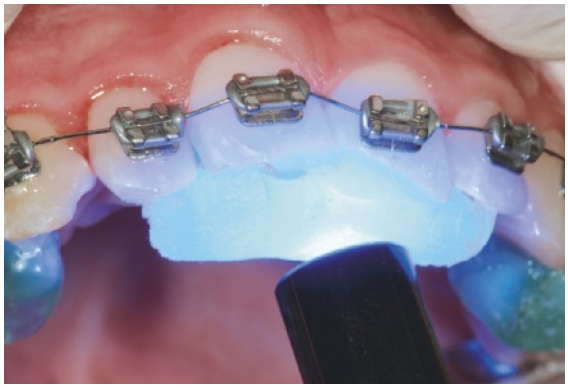

Abb. 28 Der transparente Silikonschlüssel kann nach indirekter Herstellung der Acrylataufbisse als Positionierungsschüssel beim Kleben mit Kompomer weiterverwendet werden.

Reaktionen durch die verwendeten Kunststoffe aufgefallen. Dennoch ist ein sorgfältiger und verantwortungsbewusster Umgang damit wichtig, zumal diese Stoffklasse in letzter Zeit vermehrt in den Fokus gerät[15,17], während früher kritische Fragen hauptsächlich zu Metallen gestellt wurden.

Das indirekte Herstellungsverfahren ist wesentlich aufwendiger, hat aber Vorteile, die insbesondere bei schwierigen Fällen zum Tragen kommen: Im Artikulator kann simuliert werden, wie sich die Bisserhöhung durch die Aufbisse in der vertikalen und der horizontalen Ebene funktionell auswirkt.

copyright by not for publication Quintessenz

Beim Distalbiss kann so ein dorsaler Zwangsbiss besser vermieden werden. Die horizontale Komponente der mandibulären Autorotation kann beim Distalbiss kritisch sein, da eine Bisserhöhung (Verminderung des vertikalen Überbisses) stets mit einer Vergrößerung des sagittalen Überbisses verbunden ist. Bei der Überstellung eines frontalen Kreuzbisses (umgekehrter sagittaler Überbiss) wirkt sich hingegen dieser Effekt vorteilhaft aus. Die Sauerstoffinhibitionsschicht kann im Labor einfacher entfernt werden. Allerdings stellt die anschließende saubere Zementierung oder Verklebung der Aufbisse eine schwierige und anspruchsvolle Aufgabe dar.

Die bei Verwendung von Kompositen (definitionsgemäß mit anorganischer Füllerkomponente) häufig zu beobachtenden Abrasionen am Antagonisten treten bei Verwendung ungefüllter Kunststoffe nicht auf. Attrition an den Aufbissen selbst kann dagegen auftreten, ist jedoch vom Ausmaß stets unproblematisch und erfordert allenfalls ein Nachjustieren.

Die temporäre Bisshebung durch die Aufbisse wird von den Patienten fast immer gut toleriert. Bei sorgfältiger Ausarbeitung und Äquilibrierung werden sogar weniger Anfangsbeschwerden geäußert, als wenn darauf verzichtet wird, sodass der Patient dann zwangsläufig unkontrolliert und mehr oder weniger zufallsabhängig Zahnkontakt mit Teilen der neuen Apparatur hat, wie Bracketflügel, Röhrchen, Bänder usw. Lose Brackets oder gar Schmelzschäden sind weitaus seltener zu beobachten.

Bei weit über tausend vom Verfasser unter diesen Kautelen mit festsitzenden Aufbissen behandelten Fällen wurden keine Kiefergelenkbeschwerden oder CMD(craniomandibuläre Dysfunktion)-Symptome hervorgerufen. Bei vor Behandlungsbeginn bereits erhobenen Befunden trat jedenfalls keine Verschlechterung ein. Die naheliegende Frage, ob festsitzende Kunststoffaufbisse auch als Therapeutikum bei CMD-Symptomen eingesetzt werden können, ist derzeit nicht vernünftig zu beantworten. Insgesamt besteht der Eindruck, dass sich die von Rinchuse[18], Greene[19] und anderen vertretene Auffassung bestätigt, die letzterer mit den Worten zusammenfasst: „The TMJ (temporomandibular joint, Anmerkung des Verfassers) is remarkably resilient and capable of putting up with a lot of diverse dental concepts and procedures."[19]

Unter der Voraussetzung, dass vor der adhäsiven Befestigung der Biofilm kontrolliert, d. h. nach vorherigem Anfärben mittels Pulverstrahlverfahren entfernt und sorgfältig trockengelegt wird, ist der Halt der Aufbisse sehr gut. Wenn sich schwer zu reinigende Nischen nicht vermeiden lassen, was zum Beispiel manchmal bei palatinalen Frontzahnaufbissen der Fall sein kann, sollte bei Kontrollterminen mit einem Wasserstrahlgerät nachgereinigt und mit Chlorhexidindigluconat gespült werden. Sehr gut geeignet ist für diesen Zweck das Airflow-Gerät von EMS (Electro Medical Systems SA, Nyon, Schweiz), bei dem man den Druck einstellen und wahlweise die Pulverbeimischung weglassen kann. Eine gründliche und gleichzeitig parodontal schonende Reinigung kann durch Beimischung des sehr feinkörnigen Pulvers Airflow® Plus (EMS) erzielt werden, welches Erythritol und Chlorhexidindigluconat (CHX) enthält[20]. Funktionell wirksame Kunststoffaufbisse müssen bis zur endgültigen Entfernung regelmäßig subtraktiv oder additiv nachjustiert werden.

Wenn es gelingt, bei der Gestaltung festsitzender Aufbisse geeignete Funktionsflächen zu schaffen, ist tatsächlich eine Zusammenführung der Funktionskieferorthopädie mit der festsitzenden Behandlungstechnik möglich, sodass der vielfach ungerechtfertigt verwendete Begriff „fixed functional appliance" hier zu Recht am Platze ist. Dies soll an weiteren Fallbeispielen gezeigt werden:

Die Abbildungen 29 bis 31 zeigen einen mit herkömmlichen Mitteln schwierig zu lösenden Fall: Mehr als 1/2 PB Cl.II, Tiefbiss. Für ein herausnehmbares FKO-Gerät ist es zu spät. Durch festsitzende Kunststoffaufbisse mit integrierten Funktionsflächen wird der Fall relativ einfach: Die schiefen Ebenen (z. B. auf Zahn 24, Abb. 30 und 31) sorgen für die Bisslagenumstellung. Die Eckzähne können durch Gummizüge distalisiert werden, ohne mit Brackets im Gegenkiefer zu interferieren. Die Schneidezähne sind frei von traumatisierenden Bracketkontakten.

Auf den Abbildungen 32 und 33 ist ein Cl.II-Aufbiss im Mund unter verschiedenen Blickwinkeln zu sehen.

Abbildung 34 demonstriert, dass – wie auch bei herkömmlichen FKO-Geräten – neben einer skelettalen mit einer dentalen Wirkungskomponente zu rechnen ist.

copyright by not for publication Quintessenz

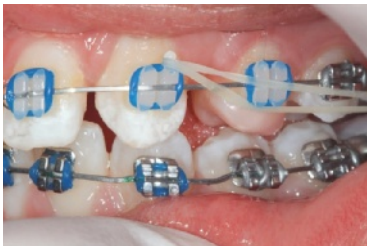

Abb. 29 Tiefbiss, Eckzähne 1 PB, Prämolaren 2/3 PB Cl.II-verzahnt.

Abb. 30 Aufbisse verhindern traumatisierende Bracketkontakte. Funktionsflächen (z. B. bei 24) erleichtern Bisslageneinstellung, Eckzahn 23 kann interferenzfrei durch Cl.II-Gummizug distalisiert werden (Fall wie Abb. 29).

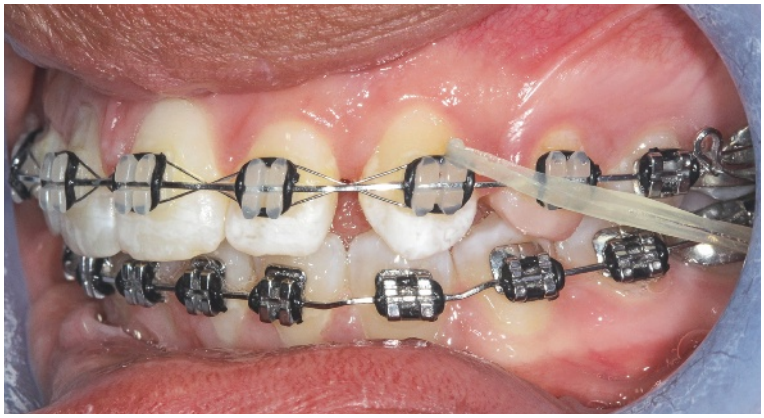

Abb. 31 Patient von Abbildungen 29 und 30 in späterer Behandlungsphase: Bisslage ist durch Aufbisse gesichert; Restlückenschluss kann beginnen.

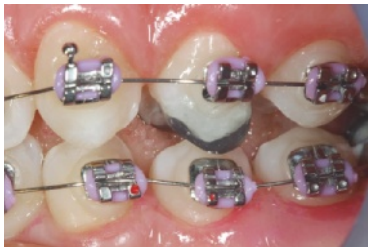

Abb.32 Durch festsitzende Funktionsflächen kann frühzeitig eine Bisslagenumstellung (jumping of the bite) erfolgen.

Abb. 33 Aufbiss von Abbildung 32 unter anderem Blickwinkel.

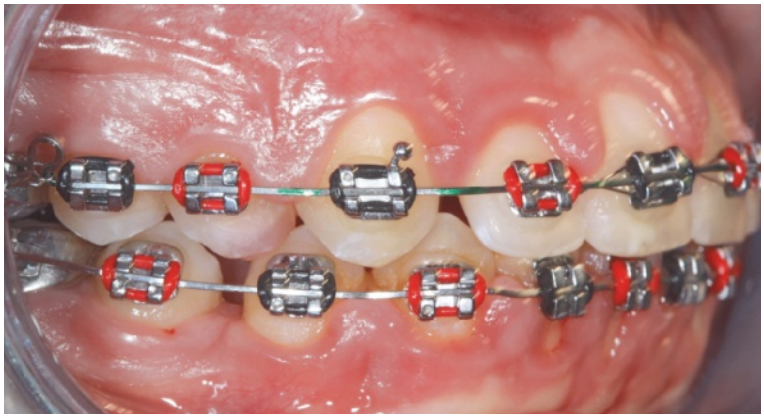

Abb. 34 Die dentale Wirkungskomponente ist oft durch Lückenverschiebung zu beobachten. Hier wurde Zahn 44 durch Kunststoffaufbiss (Zahn 14) mesialisiert. Die Lücke war vorher mesial von 44, ist jetzt distal.

Palatinal verlagerte Zähne können relativ nebenwirkungsfrei überstellt werden, wenn begleitend der Biss temporär gehoben und die Bisslage gleichzeitig durch geeignete Führungsflächen gesichert wird (Abb. 35).

Bei Fällen aus dem progenen Formenkreis können festsitzende Acrylataufbisse sogar auf den unteren Schneidezähnen lingual bis inzisal aufgebracht werden, um zügig eine Überstellung des frontalen Kreuzbisses zu erreichen (Abb. 36).

Eine weitere Fallgruppe, bei der festsitzende Aufbisse sehr zum Vorteil eingesetzt werden können, sind oft präprothetische Fälle, insbesondere bei stark mutilierter Ausgangslage, wie die Bilderfolge der Abbildungen 37 bis 41 zeigt.

copyright by not for publication Quintessenz

Abb. 35 Palatinal verlagerter Zahn 13 kann relativ nebenwirkungsfrei überstellt werden, wenn begleitend der Biss temporär gehoben und die Bisslage durch geeignete Führungsflächen (hier Zahn 14, durch Okklusionsfolie geprüft) gesichert wird.

Abb. 36 Bei Fällen aus dem progenen Formenkreis können festsitzende Aufbisse sogar auf den unteren Schneidezähnen lingual bis inzisal aufgebracht werden, um zügig die Überstellung des frontalen Kreuzbisses zu erreichen.

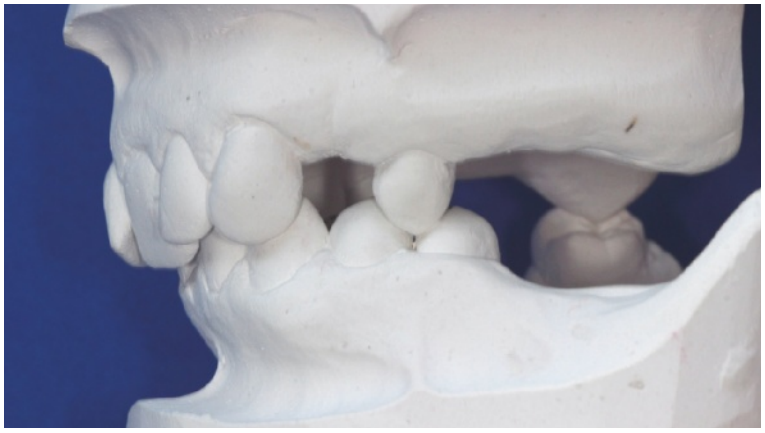

Abb. 37 Schwierige Behandlungssituation bei stark mutiliertem Gebiss, ohne festsitzende Aufbisse kaum zu lösen.

Abb. 38 Immediate Bisshebung durch festsitzende Kunststoffaufbisse.

Abb. 39 Aufbisse nach wiederholter subtraktiver Adjustierung.

Abb. 40 Der Fall ist jetzt bereit zur prothetischen Versorgung.

Abb. 41 Seitlicher Aspekt von Abbildung 40.

copyright by not for publication Quintessenz

Schlussfolgerung

Festsitzende Aufbisse müssen wegen der aufgezeigten Risiken mit Bedacht eingesetzt werden. Sie erfordern ein hohes Maß an technischen, materialwissenschaftlichen und handwerklichen Kenntnissen und Fähigkeiten, lohnen dann aber den Einsatz durch beschleunigte und risikogeminderte Zielführung. Dabei erweisen sich festsitzende Aufbisse als ein äußerst variantenreiches Hilfsmittel, wobei die Grundprinzipien jedoch immer die gleichen sind.

Digitalisierte Entwurfs- und Herstellungsverfahren für festsitzende Aufbisse, wie dreidimensionales Drucken oder Fräsen, sind heute bereits möglich und müssen erprobt werden.

Weitere systematische wissenschaftliche Untersuchungen werden benötigt, um die vielfachen praktischen Erfahrungen und Beobachtungen auf ein höheres „evidenzbasiertes" Niveau zu heben.

Literatur

1. Viazis A, DeLong R, Bevis RR, Rudney J, Pintado MR. Enamel abrasion from ceramic orthodontic brackets under an artificial oral environment. Am J Orthod Dentofacial Orthop 1990; 98:103–109.
2. Marxkors R, Meiners H. Taschenbuch der zahnärztlichen Werkstoffkunde, München: Carl Hanser, 1978:91.
3. Fine HA. A fixed labial/lingual technique for rapid bite opening. J Clin Orthod 1991;25:606–607.
4. Sandler PJ. Fixed biteplanes for treatment of deep bite. J Clin Orthod 1996;30:283–287.
5. Güray E: Temporary bite raiser. J Clin Orthod 1999;33: 206–208.
6. Rose EC, Bumann J, Jonas IE, Kappert H. Beitrag zur biologischen Beurteilung kieferorthopädischer Kunststoffe. Bestimmung der Restmonomerabgabe und der Zytotoxizität. Fortschr Kieferorthop 2000;61:246–257.
7. Studer S, Schärer P. Lichthärtender Prothesenkunststoff. Schweiz Monatsschr Zahnmed 1991;101:209–213.
8. Lietz T, Schäfer R, Stolp K. Kunststoffe für herausnehmbare kieferorthopädische Geräte - Vergangenheit, Gegenwart und Zukunft. Kieferorthopädie 2015,29:47–60.
9. Danesh G, Lippold C, Ziebura T, Reinhardt KJ, Schäfer E, Ehmer U. In-vitro-Untersuchungen zur Eignung lichthärtender Kunststoffe für interokklusale Aufbissschiene Teil 1: Mechanische Eigenschaften. Fortschr Kieferorthop 2006;67:127–137.
10. Danesh G, Lippold C, Ziebura T, Reinhardt KJ, Schäfer E, Ehmer U. In-vitro-Untersuchungen zur Eignung lichthärtender Kunststoffe für interokklusale Aufbissschiene Teil 2: Oberflächenhärte. Fortschr Kieferorthop 2006;67:138–147.
11. Schillai G. Anwendung festsitzender Aufbisse aus lichthärtendem Acrylat als unterstützende Maßnahme in schwierigen Behandlungssituationen. Wissenschaftlicher Beitrag als Posterpräsentation zur 87. Jahrestagung der Deutschen Gesellschaft für Kieferorthopädie. München, 2014.
12. Hellak T. Der Restgehalt und das Eluationsverhalten von Restmonomer in verschiedenen dentalen Kunststoffen und deren Polymerisationsumsatzrate. Med Diss, Friedrich-Wilhelms-Universität Münster, 2007.
13. Schendel KU, Erdinger L, Komposch G, Sonntag HG. Untersuchung kieferorthopädischer Materialien im HET-CAM-Test auf schleimhautreizende Wirkung. Fortschr Kieferorthop 1994;55:28–35.
14. Huberty C. Einfluss verschiedener Lösungsmittel auf die Freisetzung von Monomeren aus dentalen Kompositen. Med Diss, Albert-Ludwigs-Universität Freiburg i. Br., 2011.
15. Zingler S, Matthei B, Kohl A, Saure D, Ludwig B, Diercke K, Lux CJ, Erber R. In-vitro-Untersuchungen zum zytotoxischen Potenzial von Versiegelungsmaterialien für Glattflächen. Fortschr Kieferorthop 2015;76:66–78.
16. Schauseil M, Winsauer H, Glasl B, Ludwig B. Kieferorthopädische „Perlen", Tipps und Tricks aus dem Praxisalltag – Arbeiten mit Aufbissen im Frontzahnbereich. Kieferorthopädie 2011;25:227–22817.
17. Reichl FX. Zahnkunststoff-Materialien. Zahnärztliche Mitteilungen 2016;24A:34–37.
18. Rinchuse DJ, Kandasamy S. Myths of orthodontic gnathology. Am J Orthod Dentofacial Orthop 2009;136:322–330.
19. Greene CS. Relationship between occlusion and temporomandibular disorders: Implications for the orthodontist. Am J Orthod Dentofacial Orthop 2011;129:11–16.
20. Bastendorf KD, Wittmann J. Paradigmenwechsel in der Vorsorge. Zahnärztl Mitteilungen 2014;17A:48–54.

copyright by not for publication Quintessenz

Fixed bite blocks in dentofacial orthopedics

Treatment options and risk management with new materials and techniques

KEYWORDS *Occlusal bite blocks, functional surfaces, interferences, adverse effects, light curing acrylic*

Fixed bite blocks (or bite raisers, bite turbos) allow for accelerated treatment progress with minimal adverse effects if certain precautions are observed. Several bite block materials and techniques, including both traditional and innovative varieties, can be considered, and their inherent risks, advantages, and disadvantages are discussed. In particular, new light-curing acrylic materials open up new opportunities for a wider range of applications. For example, through the creation of suitably shaped fixed bite planes, the principles of functional orthopedic therapy can be combined with fixed appliances to guide treatment in the right direction from the start. Unwanted side effects can also be avoided, such as interferences of teeth with the appliance. Several case reports are presented to demonstrate novel applications and fabrication techniques for bite blocks and to point out potential pitfalls.

Accusmile®.

Mehr als nur Aligner.

Nie war die Behandlung mit Alignern einfacher. Sie sagen uns was Sie benötigen, wir setzen es um: Ob 3D-Scan des Abdrucks, digitales Setup oder das Herstellen von Modellen und Alignern. Welche Schritte in der Behandlung übernehmen Sie? Entscheiden Sie selbst.

In 3 Schritten
Vom Gebiss zu den passenden Accusmile® Alignern



1 **Gipsmodell scannen**
Ihre Gipsmodelle werden bei uns digitalisiert oder Sie übermitteln uns einen STL-Datensatz.

2 **Behandlungsvorschlag erstellen**
Wir erstellen den Behandlungsvorschlag (Setup). Die Kontrolle und Freigabe erfolgt durch Sie.

3 **3D-Modelle drucken**
Wir drucken für Sie die verschiedenen 3D-Zahnkränze (Setups) zum Tiefziehen der Aligner.

Die Fertigung der Aligner im eigenen Labor
Die Zahnkränze werden Ihnen zugesandt und Sie können die Aligner im eigenen Labor tiefziehen. Bei Beschädigung oder Verlust eines Aligners, kann im Praxislabor kurzfristig ein Ersatz-Aligner angefertigt werden. Auf Wunsch übernehmen wir für Sie die Herstellung der Aligner.

www.accusmile.de

accu smile
Von FORESTADENT.